

**衛生微生物技術協議会
溶血性レンサ球菌
レファレンスシステムセンター**

福島県衛生研究所

富山県衛生研究所

東京都健康安全研究センター

神奈川県衛生研究所

大阪府立公衆衛生研究所

山口県環境保健センター

大分県衛生環境研究センター

国立感染症研究所

**Working Group for β -haemolytic
Streptococci in Japan**

衛生微生物技術協議会溶血レンサ球菌
レファレンスシステムセンター

北海道・東北・新潟ブロック
福島県衛生研究所

東海・北陸ブロック
富山県衛生研究所

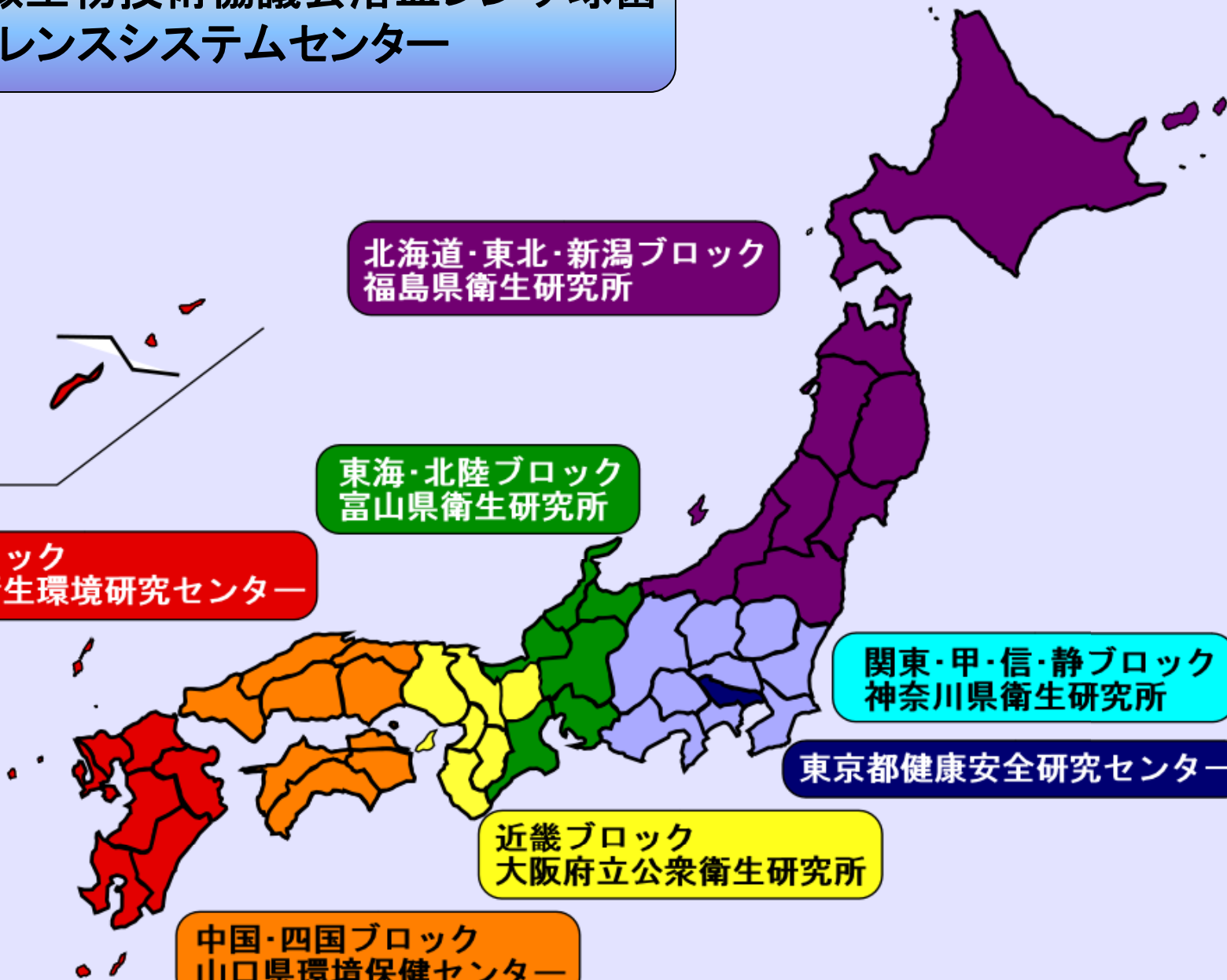
九州ブロック
大分県衛生環境研究センター

関東・甲・信・静ブロック
神奈川県衛生研究所

東京都健康安全研究センター

近畿ブロック
大阪府立公衆衛生研究所

中国・四国ブロック
山口県環境保健センター



溶血性レンサ球菌レファレンス

溶血性レンサ球菌

A群

- ・ T血清型別
- ・ M血清型別
- ・ *emm*遺伝子型別など

B群

- ・ 血清型別など

C,G群

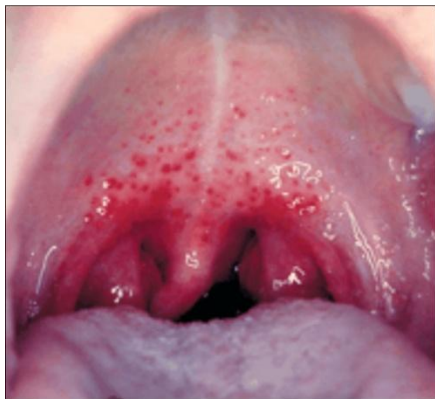- ・ 菌種の同定
- ・ *emm*遺伝子型別など

薬剤感受性試験

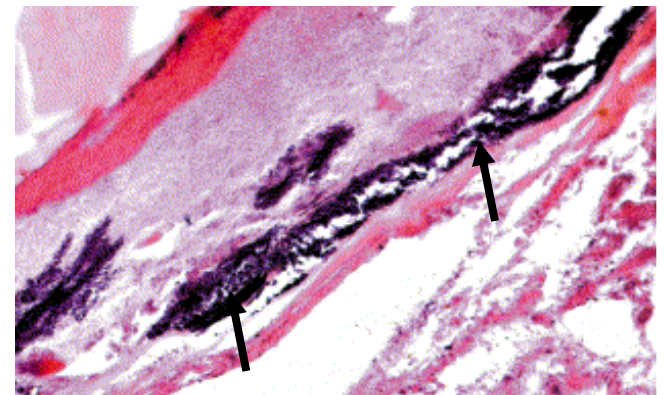
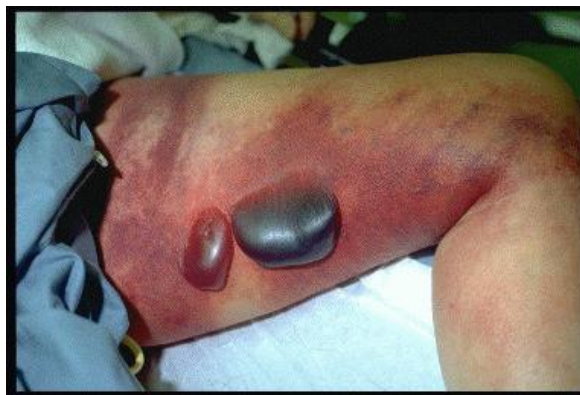(感染症法) 5類感染症

- A群溶血性レンサ球菌咽頭炎（小児科定点報告疾患）
A群レンサ球菌による上気道感染症である。
- 劇症型溶血性レンサ球菌感染症（全数報告疾患）
 β 溶血を示すレンサ球菌を原因とし、突発的に発症して急激に進行する敗血症性ショック病態である。

咽頭炎

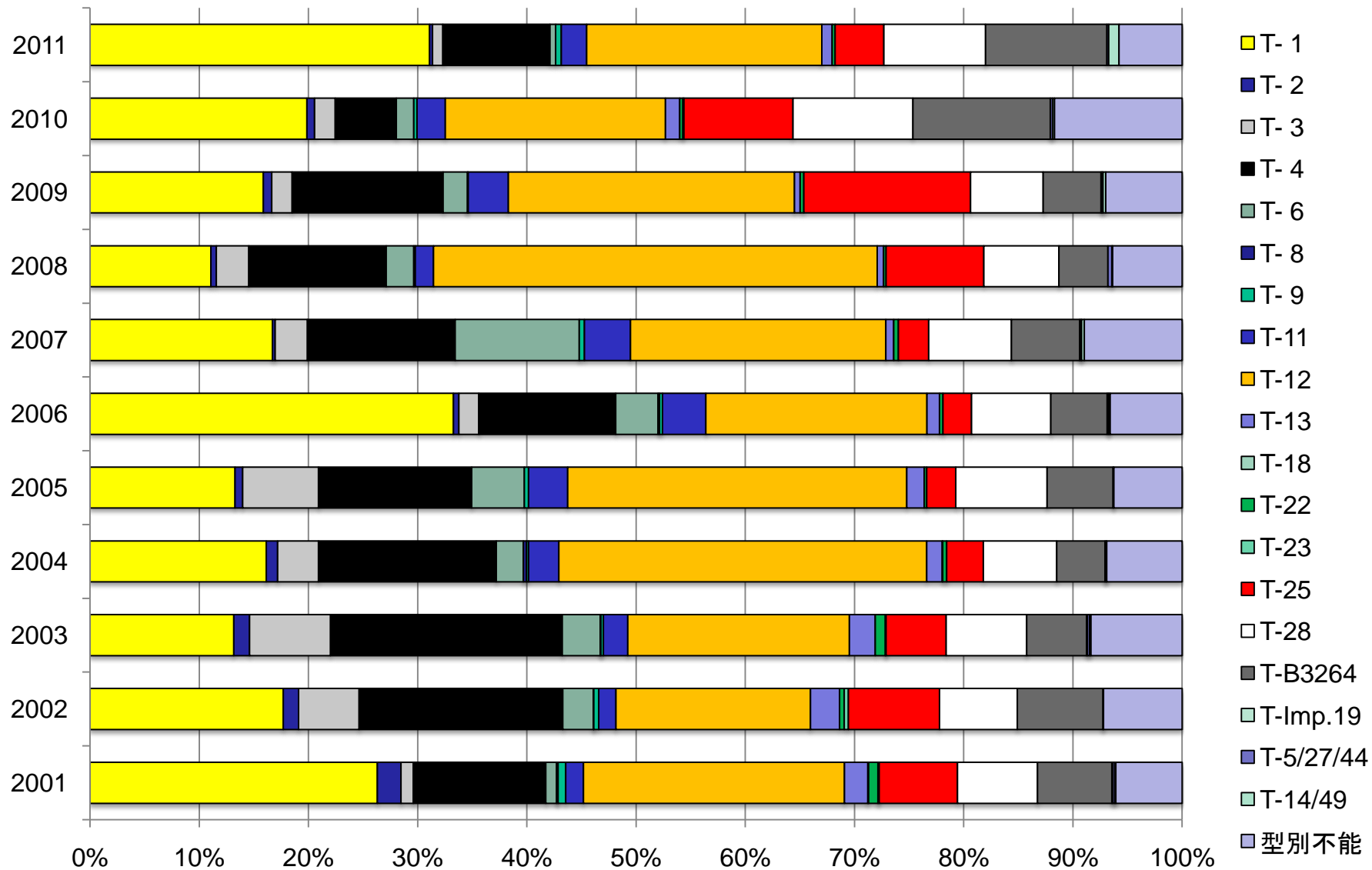


劇症型感染症

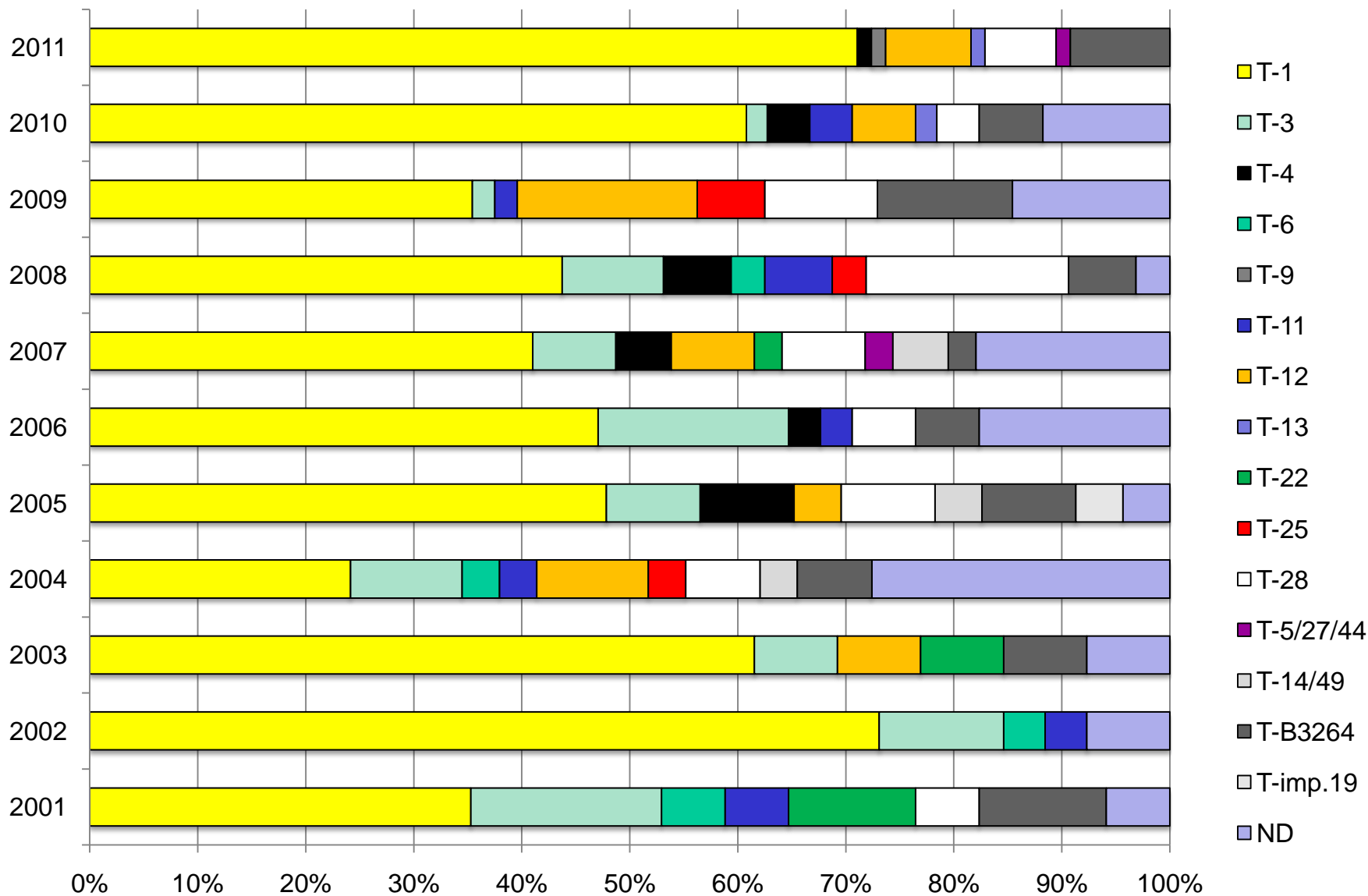


筋膜内の菌 (Hidalgo-Grass et al. Lancet 2004)

咽頭炎由来株のT型別 (2001-2011)



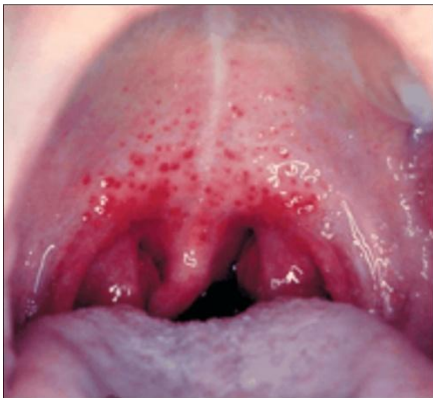劇症型溶レン菌感染症患者由来株のT型別 (2001-2011)



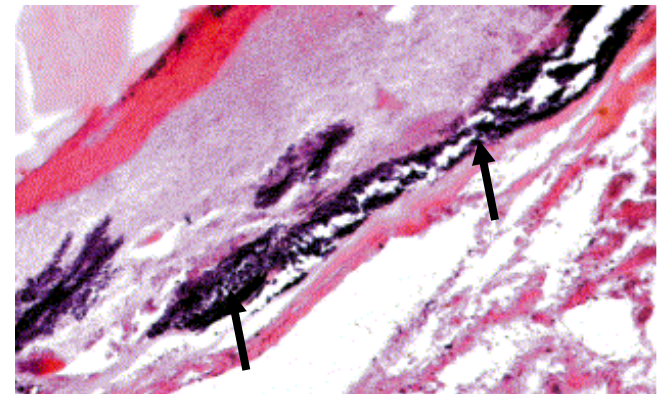
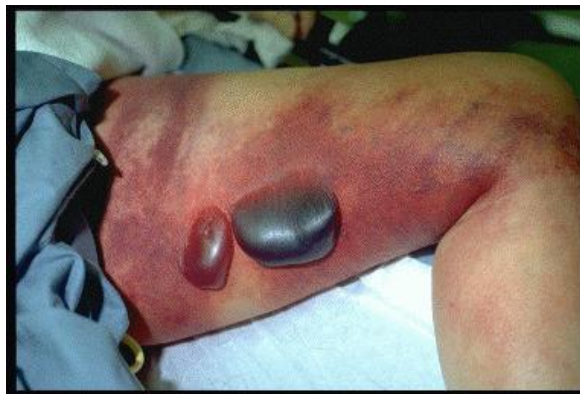(感染症法) 5類感染症

- A群溶血性レンサ球菌咽頭炎（小児科定点報告疾患）
A群レンサ球菌による上気道感染症である。
- 劇症型溶血性レンサ球菌感染症（全数報告疾患）
 β 溶血を示すレンサ球菌を原因とし、突発的に発症して急激に進行する敗血症性ショック病態である。

咽頭炎

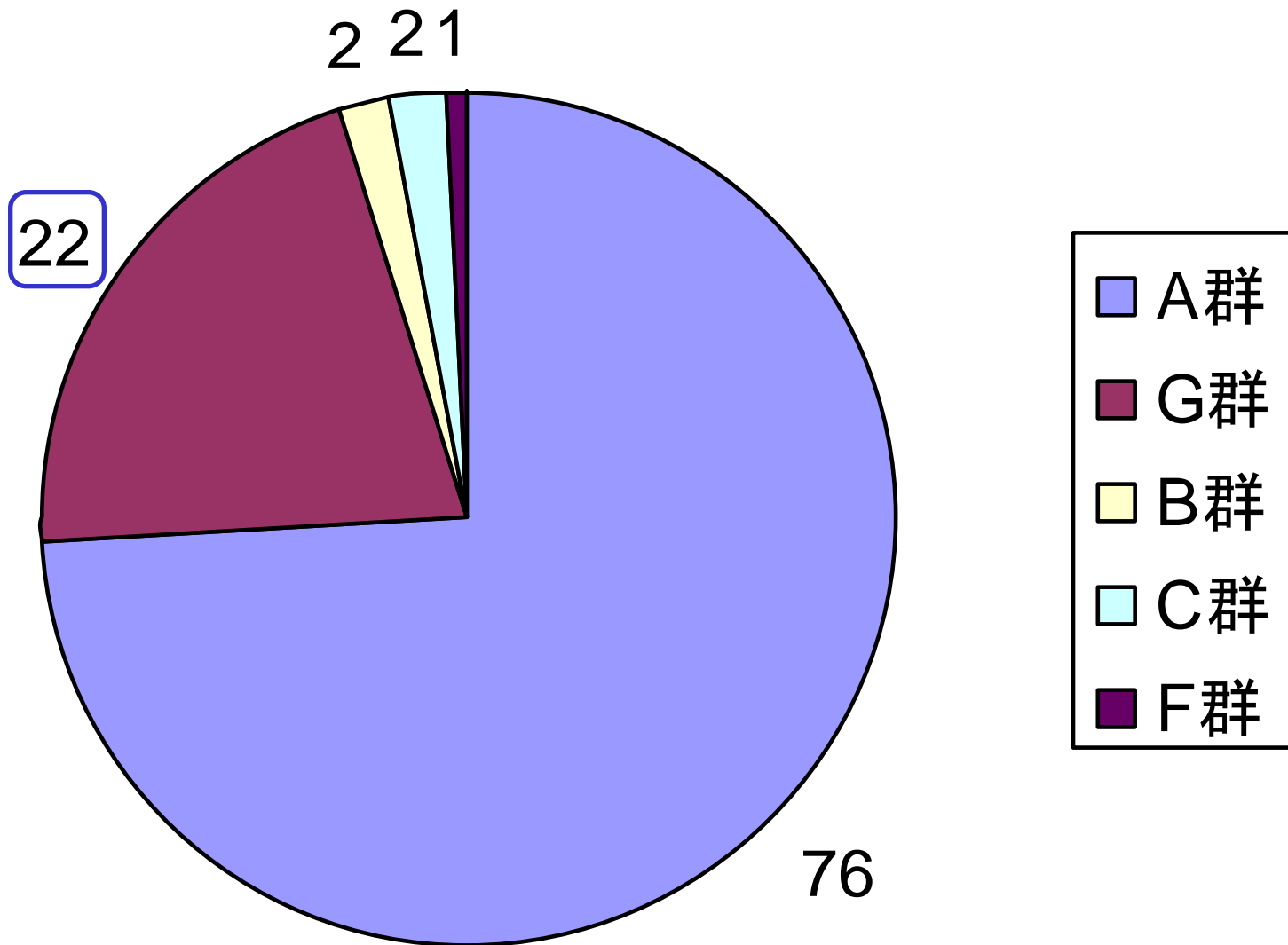


劇症型感染症



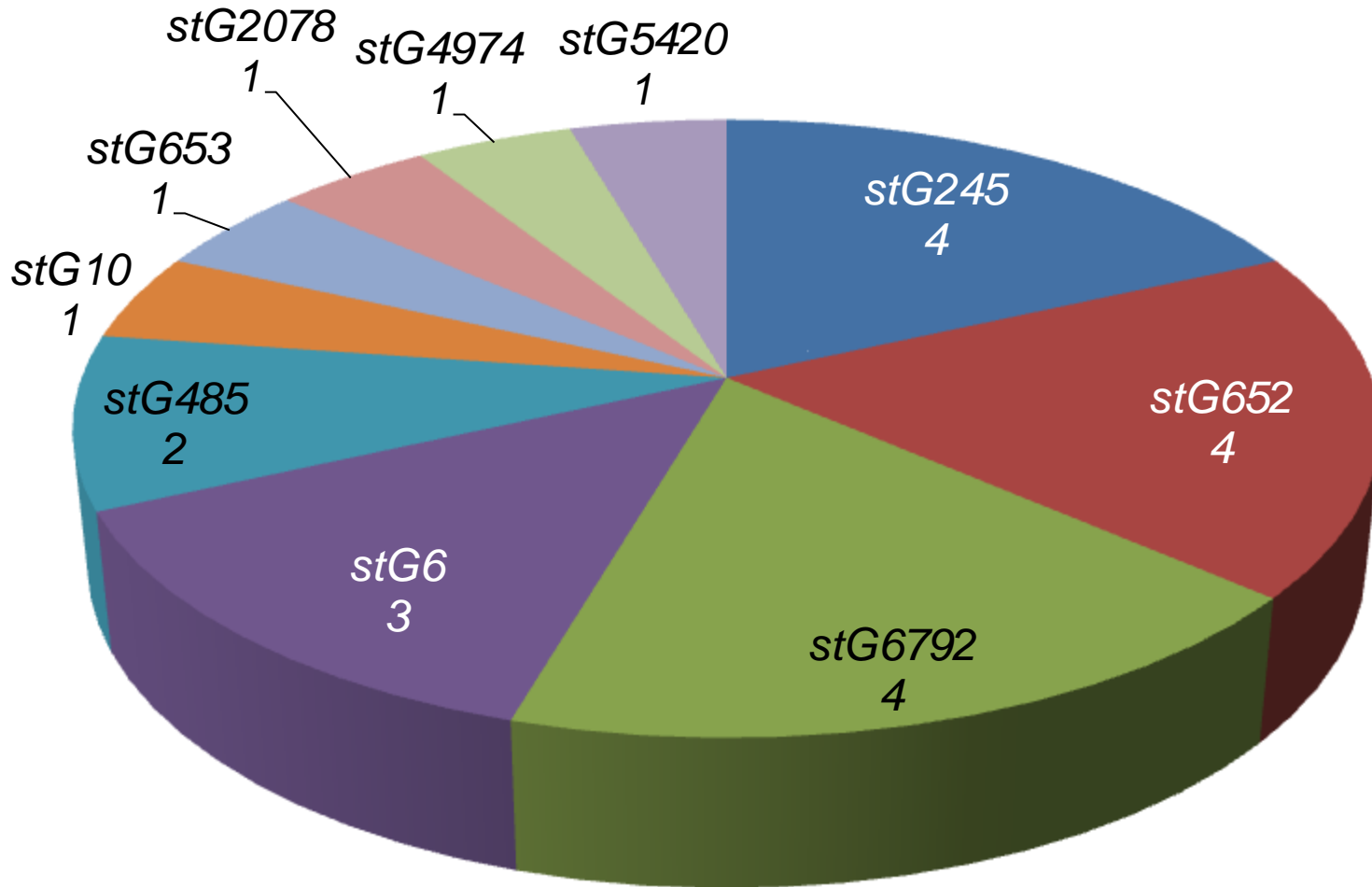
筋膜内の菌 (Hidalgo-Grass et al. Lancet 2004)

2011年におけるSTSS患者分離株のLancefield群別（数字は症例数）



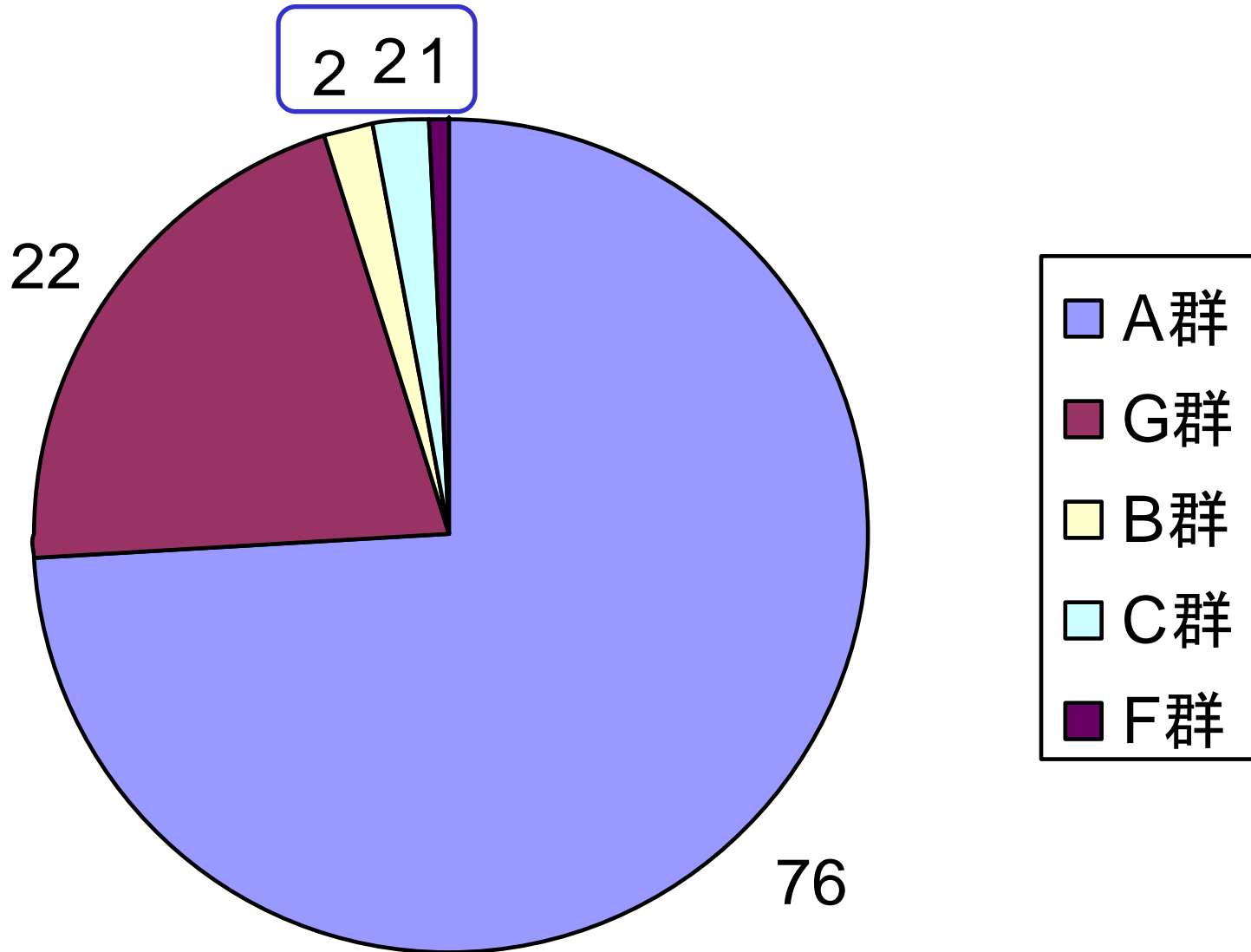
(国立感染症研究所細菌第一部に送付されたものについてのみの情報)

劇症型G群レンサ球菌感染症患者分離株のemm型



数字:症例数

2011年におけるSTSS患者分離株のLancefield群別（数字は症例数）



(国立感染症研究所細菌第一部に送付されたものについてのみの情報)

その他の劇症型レンサ球菌感染症患者分離株

	Lancefield	菌種	血清型	<i>emm</i> 型
NIH722	B	<i>S.agalactiae</i>	Ib	—
NIH783	B	<i>S.agalactiae</i>	VI	—
NIH775	C	<i>S. dysgalactiae</i> ssp. <i>equisimilis</i>	—	<i>stC1400</i>
NIH720	C	<i>S.constellatus</i> ssp. <i>pharyngis</i>	—	—
NIH802	F	<i>S. anginosus</i>	—	—

その他の劇症型レンサ球菌感染症患者分離株

	Lancefield	菌種	血清型	<i>emm</i> 型
NIH722	B	<i>S.agalactiae</i>	Ib	—
NIH783	B	<i>S.agalactiae</i>	VI	—
NIH775	C	<i>S. dysgalactiae</i> ssp. <i>equisimilis</i>	—	<i>stC1400</i>
NIH720	C	<i>S.constellatus</i> ssp. <i>pharyngis</i>	—	—
NIH802	F	<i>S. anginosus</i>	—	—

その他の劇症型レンサ球菌感染症患者分離株

	Lancefield	菌種	血清型	<i>emm</i> 型
NIH722	B	<i>S.agalactiae</i>	Ib	—
NIH783	B	<i>S.agalactiae</i>	VI	—
NIH775	C	<i>S. dysgalactiae</i> ssp. <i>equisimilis</i>	—	<i>stC1400</i>
NIH720	C	<i>S.constellatus</i> ssp. <i>pharyngis</i>	—	—
NIH802	F	<i>S. anginosus</i>	—	—

その他の劇症型レンサ球菌感染症患者分離株

	Lancefield	菌種	血清型	<i>emm</i> 型
NIH722	B	<i>S.agalactiae</i>	Ib	—
NIH783	B	<i>S.agalactiae</i>	VI	—
NIH775	C	<i>S. dysgalactiae</i> ssp. <i>equisimilis</i>	—	<i>stC1400</i>
NIH720	C	<i>S.constellatus</i> ssp. <i>pharyngis</i>	—	—
NIH802	F	<i>S. anginosus</i>	—	—

その他の劇症型レンサ球菌感染症患者分離株

	Lancefield	菌種	血清型	<i>emm</i> 型
NIH722	B	<i>S.agalactiae</i>	Ib	—
NIH783	B	<i>S.agalactiae</i>	VI	—
NIH775	C	<i>S. dysgalactiae</i> ssp. <i>equisimilis</i>	—	<i>stC1400</i>
NIH720	C	<i>S.constellatus</i> ssp. <i>pharyngis</i>	—	—
NIH802	F	<i>S. anginosus</i>	—	—